Über

Neurome: Mitteilung der in der chirurgischen Universitäts-Klinik zu Jena beobachteten Stamm- und Rankenneurome

(mit 1 Tafel).

Inaugural-Dissertation

der

medizinischen Fakultät zu Jena

zur

Erlangung der Doktorwürde

in der

Medizin, Chirurgie und Geburtshilfe

vorgelegt von

Felix Winkelhausen
approb. Arzt
aus **Preuß. Stargard.**

DANZIG.
DRUCK VON A. SCHROTH.
1905.

Über

Neurome: Mitteilung der in der chirurgischen Universitäts-Klinik zu Jena beobachteten Stamm- und Rankenneurome

(mit 1 Tafel).

Inaugural-Dissertation

der

medizinischen Fakultät zu Jena

zur

Erlangung der Doktorwürde

in der

Medizin, Chirurgie und Geburtshilfe

vorgelegt von

Felix Winkelhausen
approb. Arzt
aus **Preuß. Stargard.**

DANZIG.
DRUCK VON A. SCHROTH.
1905.

Gedruckt mit Genehmigung der medizinischen Fakultät der Universität Jena. Referent Herr Prof. Dr. Riedel.

Jena, den 25. März 1905.

Dr. **Gärtner,**
d. Z. Exdekan.

Die vorliegende Abhandlung habe ich auf Anregung des Herrn Geh. Medizinalrat Prof. Dr. Riedel in der chirurgischen Klinik zu Jena ausgearbeitet. Ich gebe hiermit die eidesstattliche Versicherung ab, dass ich mich bei der Abfassung der Arbeit keiner fremden Beihilfe bedient habe.

Felix Winkelhausen.

Der Name „Neurom“ zur Bezeichnung einer Neubildung von wesentlich nervöser Zusammensetzung ist erst seit 1803 nachweisbar in der Litteratur zu finden und zwar hat Odier in seinem Manuel de médicine pratique ihn für eine Geschwulst gebraucht, die er ungefähr so beschrieb: „es wäre eine Art von Aneurysma des Nerven, dessen Fasern durch eine in seinem Innern entwickelte weißliche, stellenweis gelbliche und von zahlreichen Gefäßen durchsetzte Materie in Gestalt eines Regenschirmes oder einer Melone auseinandergedrängt seien.“ Eine Reihe von Forschern haben dann derartige Nerventumoren beschrieben und zu klassifizieren gesucht, doch Virchow gebührt das Verdienst, zuerst eine noch heute anerkannte Einteilung zu schaffen auf Grund bewundernswerter kritischer Sichtung der Litteratur und seiner eigenen Beobachtungen und nach Feststellung der klinischen und histologischen Besonderheiten. Er unterschied von den wahren Neuromen, welche durch Vermehrung der Nervenelemente entstehen sollten, die gemischten, die nur teilweise, und die falschen Neurome, welche überhaupt nicht aus Nervensubstanz, sondern ganz aus dem neugewucherten Bindegewebe der Nervenhülle bestanden, und rechnete schon damals zu den beiden letzten Abteilungen die Mehrzahl der bekannten Nervengeschwülste. Mehr von klinischer Bedeutung und dem praktischen Bedürfnis entsprechend war die 1886 von Courvoisier gegebene Einteilung der Neurome in Trennungs- oder Stumpfneurome, Tubercula dolorosa, Stammneurome und Rankenneurome. Ziemlich gleichzeitig stellten Bruns, Czerny und von Recklinghausen als einheitliches Krankheitsbild die Elephantiasis neuromatodes auf, indem sie das Fibroma molluscum als Erkrankung der Nervenenden, das Rankenneurom als Erkrankung der Nervenäste und das Stammneurom als Erkrankung der Nervenstämme auffaßten, es nachwiesen durch das gleichzeitige Auftreten dieser drei Affektionen und als gemeinsame Grundlage hierfür annahmen eine in die Fötalzeit hineinreichende krankhafte Disposition — auf irgend welche Reize hin mit Wucherung der Bindegewebsteile zu antworten. War so ätiologisch eine Grundlage für das Verständnis

dieser Tumoren geschaffen, so brachten die Arbeiten von Krause, Garré, Hartmann, Scheven als weiteren Ausbau die interessante Tatsache, daß diese auf Entwicklungdefekte zurückzuführende Neurom bildung eine überraschend starke Neigung zu sekundär sarkomatöser Entartung zeige. Gegen 12% der beobachteten Fälle fanden sie (Garré) der malignen Degeneration anheimfallen.

Weitere Arbeiten suchten die diagnostischen Schwierigkeiten zu bekämpfen und die klinischen Erscheinungen dieses auch vielfach als Neurofibromatosis bezeichneten Krankheitsbildes sowie den Zeitpunkt und die Anzeichen der sarkomatösen Entartung festzulegen, indem sie die Kardinalsymptome, wie sonstige regelmäßig auftretende und zufällige Komplikationen aus dem vorhandenen Material zusammenstellten. Speziell muß hier auf die umfassende Arbeit von C Adrian hingewiesen werden. So fanden wir aufgeführt die abnorme Pigmentbildung der Haut, die multiplen Fibrome und Lipome, naevi pilosi, Haemangiome, Lymphangiome u.A., die sensiblen und motorischen Störungen und weiter physische, psychische und intellektuelle Anomalien bei der Anlage und in der Entwicklung des betreffenden Individiums. Kurz es tritt uns hier eine Fülle von Material entgegen, die eher dazu angetan ist, das klinische Bild zu einem recht komplizierten zu gestalten, als es zu vereinfachen.

Hand in Hand mit den klinischen Betrachtungen gehen die histologischen Untersuchungen, die in neuerer Zeit speziell durch die 1885 von Weigert erfundene Markscheidenfärbung der Nervenfasern und ihre Modifikation spez. die von Pal eine hervorragende Bereicherung und Vervollkommnung erreicht haben. Wenn auch Volkman und Bruns und nachher Krause in seiner Habilitationsschrift von einer Neubildung von Nervenfasern spez. markhaltigen in Stammneuromen und zwar in malignen berichtete, sind doch in den noch erschienenen Arbeiten die meisten Autoren zu der allgemeinen Ansicht gekommen, daß infolge von übermäßiger Wucherung und Neubildung von endoneuralem und perineuralem Bindegewebe, durch Druckatrophie, ein Schwund von Nervenfasern, respektive der Markscheiden eintritt.

Aus dem in der chirurgischen Klinik zu Jena verfügbaren Material habe ich 11 Fälle von Stammneurom und 2 Fälle von Rankenneurom zusammengestellt, um sie unter den von früheren Autoren gestellten Gesichtspunkten zu bearbeiten. Unter den 11 Stammneuromen fand ich 3 Neurofibrome (1 × medianus, 2 × peroneus superfic.) 1 Fibromyxom des ulnaris; 7 Neurosarcome resp. myxosarcome davon 5 dem Ischiadicus angehörig, 1 des nerv. tibialis und 1 des nerv. intercostalis XII, deren Krankengeschichte ich mitteilen werde. Selbst histologisch konnte ich nur 3 Fälle und zwar mittels Weigert-Pal'scher

Färbemethode untersuchen: 1 Rankenneurom, 1 Neurofibrom des peroneus superficialis und 1 Myxosarcom des ischiadicus. Die Ergebnisse füge ich den Krankengeschichten bei.

Fall I.

Richard Luge, 20 Jahre alt, Landwirt aus Rottdorf stammt von gesunden Eltern ab. Seine Mutter soll mehrere sogenannte Leberflecke im Gesicht und im Nacken haben. Er selbst ist vor Beginn des jetzigen Leidens stets gesund gewesen. Vor 10 Jahren bemerkte er, als er von einer Wanderung nach Hause kam, zuerst Schmerzen an der äußeren Seite seines linken Unterschenkels und fand beim Nachfühlen einen etwa kirschkerngroßen Knoten unter der Haut. Der Knoten schmerzte bes. auf Druck, so daß Patient nicht auf der linken Seite liegen konnte, und soll in letzter Zeit gewachsen sein.

Status: 25. V. 04. Pat. ist ein gesund aussehender, kräftig gebauter Mann, der auf die an ihn gerichteten Fragen langsam aber prompte Antworten erteilt. Seine Haut ist stark gebräunt, noch fällt bei ihm die große Anzahl von Pigmentflecken auf, die zu 3—6 Stück zusammenstehend am Ohr, im Gesicht, Nacken, an den Außenflächen der Arme und auch sonst am Körper verstreut sind; ebenso eine Anzahl Warzen an verschiedenen Stellen und rechts unterhalb der rechten Brustwarze eine überzählige Brustwarze. — An der Außenseite des linken Unterschenkels in seinem mittleren Teile ist ein in der Muskulatur befindlicher, nußgroßer Tumor zu fühlen, der auf Druck stark empfindlich ist und sich nach den Seiten hin mäßig verschieben läßt. Es sind keine Sensibilitäts- oder Motilitätsstörungen vorhanden, doch ist das ganze Bein etwas atrophisch.

Diagnose: Neurofibrom — Osteomyelitis.

Operation: 31. V. In Morphium-Chloroform-Narkose langer Schnitt an der Außenseite des linken Unterschenkels über die Höhe des Tumors in der Längsrichtung. Unter der Fascie vom **nerv. peroneus superficialis** ausgehend präsentiert sich ein sanduhrförmiger, doppelt haselnußgroßer Tumor, an dessen Außenseite noch gesunde Nervenfasern verlaufen. Resection des Tumors mit Nerv, soweit er verdickt erscheint, in ca. 23 cm Länge.

Nervennaht wird nicht ausgeführt; Schluß der Wunde durch Primärnaht, Verband. Am 21. VI. wird Patient als geheilt entlassen.

Bei makroskopischer Betrachtung läßt sich ein glänzend weißer Nervenstrang an der Außenseite der ganzen Geschwulstreihe deutlich von den etwas mehr grau gefärbten Tumormassen unterscheiden. Perlschnurartig setzen sich dem Verlaufe des Nervenstranges kleine hirsekorngroße Tumoren an, bis man nach einer ungefähr 5 cm langen Strecke zu dem schon von außen diagnostizierten doppelhaselnuß-

großen Tumor gelangt. Dann macht der Nervenstrang eine Drehung und geht auf eine Anzahl bis erbsengroßer Tumoren, die eine höckerige Masse bilden, über, bis sie sich spindelförmig verjüngen und an ihrem Ende den Nerv in scheinbar ursprünglicher Dicke hervortreten lassen.

Zur Untersuchung wurden zwei Stücke aus dem in Formalin gehärtetenTumor herausgenommen; und zwar von den doppelthaselnuß großen Abschnitt Querschnitte und von dem höckerigen Längsschnitte angefertigt.

In den nach **Weigert-Pal** gefärbten Präparaten konnte mikroskopisch auf sämtlichen Schnitten Nervenfasern und zwar markhaltige nachgewiesen werden. Die Präparate wurden serienweis geschnitten und aus dem Beginn (a), aus dem ersten Drittel (b) und dem größten Umfang (c) der Geschwulst Querschnitte, die sich am lehrreichsten erwiesen, zur mikroskopischen Untersuchung verwandt.

In Präparat a sehen wir auf dem Querschnitt vier getrennte an sich selbständige Nervenbündel. Sie sind von einer Hülle, mehrschichtigem concentrischen Perineurium, umgeben, das scharf von dem sie trennenden intrafasciculären Gewebe abgesetzt ist. Letzteres besteht aus kernreichem Bindegewebe. in dem die Gefäße verlaufen.

Was die einzelnen Bündel betrifft, so ist das kleinste durchweg aus eng aneinanderliegenden, gut tingirten Primitivfasern zusammengesetzt. In dem zweiten Bündel sieht man bereits größere Mengen von Primitivfasern durch Septen, die vom Perineurium ausgehen, von einander getrennt. Dieses erscheint bei dem nächst größeren dritten Bündel noch ausgeprägter. In dem größten vierten Bündel sind die Primitivfasern durch lockeres Bindegewebe schon weithin auseinander gedrängt und stellen teilweise dünnere Fäserchen dar, als in den übrigen Bündeln. Besonders deutlich ist dies nach der Außenseite des Tumors zu, d. h. der den anderen Bündeln abgekehrten Seite, wo auch das Perineurium dieses Bündels allmählich schwächer werdend, verschwommene Zeichnung seiner concentrischen Schichtung zeigt.

Wenden wir uns zu Präparat b., (c. f. Zeichnung. Figur A.), so finden wir, daß hier die Markscheiden der Primitivfasern an der Außenseite und in der Mitte des eben beschriebenen größten Bündels verschwunden sind, daß an ihrer Stelle straffes Bindegewebe getreten ist, welches die noch übrig gebliebenen Nervenfasern nach der Innenseite, d. h. der den andern Nervenbündeln zugewandten Seite, gedrängt hat. Das Perineurium dieses Bündels steht nach der Außenseite hin mit dem gewucherten Bindegewebe an mehreren Stellen im engsten Zusammenhang, so daß es in dasselbe überzugehen scheint, an anderen Abschnitten findet man es noch deutlich abgesetzt. Die anderen 3 Bündel sind wie oben unverändert, nur dadurch weiter auseinandergedrängt, daß der Tumor zwischen sie getrieben ist.

In Präparat c. (c. f. Zeichnung. Figur B.) sehen wir auch nur in dem größten Bündel fortschreitende pathologische Veränderungen. Die nur noch vereinzelt vorhandenen, weniger gut und ungleichmäßig tingierten Primitivfasern liegen in lockerem Bindegewebe an der Innenseite des Perineuriums, dicht an dasselbe herangedrückt. Das Perineurium ist noch zum größten Teil als dünne Hülle abzugrenzen. Der Übergang desselben in die das Nervenbündel verdrängende Geschwulstmasse ist an der bezeichneten Stelle der Peripherie noch deutlicher geworden. Die Geschwulstmasse zeigt inselförmige Verdichtungen, die mit lockerem gefäßhaltigen Bindegewebe abwechseln.

Die drei anderen Bündel sind insofern durch das übermäßige Wachsen des Tumors beeinflußt, als sie durch Einengung gezwungen sind, statt rundliche eine länglich ovale Form anzunehmen.

Ein mit Haemalaun-Eosin gefärbtes Präparat zeigt ein äußerst kernreiches, faseriges Bindegewebe Dieses besteht aus lockeren Partien und dichteren, die in Bündeln, Strängen und Inselgruppen angeordnet sind. Die dichteren Partien zeigen eng aneinander gelagerte Zellkomplexe mit großen regelmäßigen, spindelförmigen Kernen, die lockeren werden aus einem feinfaserigen Maschenwerk mit großkernigen, verschieden gestaltigen Zellen gebildet.

Die Längsschnitte zeigen eine starke Schlängelung der Nervenfasern, die nach der Höhe des Tumors hin von gewundenen wellig gebogenen, parallel den Nervenfasern verlaufenen, feinen Bindegewebsfasern auseinandergedrängt werden. Die Nervenfasern sind infolge der Schlängelung teilweise schräge durchschnitten, teils in ihrem Verlaufe unterbrochen, zeigen aber keine pathologische Veränderung ihrer Markscheiden.

Der Tumor ist als ein Neurofibrom aufzufassen, das von dem Endoneurium eines Nervenbündels seinen Ursprung nimmt. Während nach der einen Seite, wo die drei abgeplatteten Nervenbündel anliegen, im Tumor noch einige Nervenfasern ziemlich unverändert erhalten sind, werden nach der Außenseite hin keine Nervenfasern auf der Höhe des Tumors durch Markscheidenfärbung erkennbar gemacht, und auch das dort liegende Perineurium hat dem zunehmenden Drucke weichen müssen, so daß es an einigen Stellen von den Geschwulstmassen nicht mehr abgrenzbar ist. Mit Kriege, Takács und anderen bin auch ich der Ansicht, daß **durch Druck die Nervenfasern zu Grunde gehen oder wenigstens ihre Markscheiden verlieren.** Von einer Neubildung markloser oder markhaltiger Nervenfasern, die von Courvoisier, Bruns, Czerny, Winiwarter teilweise angenommen wird, habe ich nichts gesehen, auch läßt sich diese auf Längsschnitten (Krause) nicht nachweisen. Mit Kriege glaube ich, daß die Schlängelung der Nervenfasern auf Längsschnitten als ein Auswachsen derselben in der Längsrichtung aufzufassen ist.

Die geringen klinischen Erscheinungen bei dem Patienten erkläre ich aus dem ziemlich intakten Vorhandensein der drei anderen Bündel im Nerven.

Eine Nachuntersuchung des Patienten am 17. VIII. 04 ergab völlig normalen elektrischen Status. Patient hatte keine Beschwerden. Das linke Bein war noch etwas schwächer im Umfang als das rechte: Oberschenkel 46:42 cm, Unterschenkel $33^1/_2 : 31^1/_2$ cm im Umfang. Die gut verheilte 22 cm lange Narbe zeigte im mittleren Drittel eine ovale umschriebene Stelle mit etwas herabgesetzter Berührungs- und Schmerzempfindung.

Fall II.

Lina Vogel, 23 Jahre alt, Magd aus Podelsatz b. Roda. Aufgenommen 11. V. 1903. Eltern und Geschwister gesund. Mit 12 Jahren hat sie angeblich Schmerzen im rechten Unterschenkel gehabt, doch nur auf Druck. 1896 entdeckte sie zufällig zwei Geschwülste am rechten Unterschenkel, die im Jahre 1897, da sie schmerzten, operiert wurden und als Fibrome erkannt wurden. Seit $^1/_4$ Jahr will sie wieder stärkere Schmerzen gehabt haben. Pat. hat vor 1 Jahr an Ausschlag gelitten und im Frühjahr dieses Jahres ein Kind geboren, das nach wenigen Wochen wieder gestorben ist.

Status: Pat. sieht gesund aus. Am rechten Unterschenkel, ungefähr dem Laufe der Fibula folgend, befinden sich zwei 5 resp. 8 cm lange verschiebliche Narben. 1 cm über der Mitte der längeren ist ein erbsengroßer auf Druck sehr schmerzhafter Knoten fühlbar, zwei ähnliche an der Außenseite der rechten Kniekehle und oberhalb des malleolus externus. Beide auf Druck sehr empfindlich. Rechtes Knie aktiv und passiv frei beweglich. Sensibilität normal. Operation 26. V. Zunächst wird vor dem malleolus externus ein bohnengroßer fibröser Knoten, einem Hauptnerven seitlich aufsitzend, exstirpiert. Nach Excision der oberen Narbe wird ein haselnußgroßer Tumor und dritter in der Substanz des peroneus superfic. liegender Tumor entfernt. Tib. posticus wird freigelegt, er ist anscheinend gesund. Doch aus dem Stamm des peroneus wird noch ein haselnußgroßer auf dem Durchschnitt myxomatös aussehender Knoten entfernt. Die Nervensubstanz wird dabei stark lädiert, so daß der Nerv nur noch die Hälfte seiner ursprünglichen Dicke behält. Primärnaht der Wunde. Am 16. VI. wird Patientin entlassen. Keine Peroneuslähmung. Es besteht über der Mitte des Metatarsus I. dorsal eine kleine anaesthetische Zone, eine zweite über dem malleolus externus. Diagnose: Neurofibromatosis nervi peronei dextri.

Eine genauere Untersuchung der Präparate auf Nervenfasern war unmöglich. Auch war Patientin im August 1904 nicht aufzufinden, weshalb eine Nachuntersuchung nicht angestellt werden konnte.

Fall III.

Reinhold Stärtzner, 28 Jahre alt, Steinmetz in Waldeck. Aufnahme 24. I. 1894.

Vor 1/4 Jahr begann die Affektion mit schmerzhafter Schwellung und Rötung des ganzen rechten Zeigefingers. Patient konnte nicht mehr arbeiten. Verletzung ist absolut in Abrede gestellt. Nach ca. 3 Wochen war die Schwellung verschwunden. Nun bemerkte Patient einen Knoten an der radialen Seite der Grundphalampe dieses Fingers. Der Knoten ist seitdem langsam gewachsen.

Patient zeigt an der radialen volaren Kante des rechten Zeigefingers über der Mitte der Grundphalampe einen verschieblichen haselnußgroßen Knoten. Derselbe ist nur bei Druck empfindlich. Keine ausstrahlenden Schmerzen dabei.

25. I. 94. In Narkose Exstirpation der Geschwulst. Sie hängt am Medianus, läßt sich intakt ablösen und zeigt auf dem Durchschnitt fibröse Struktur. Heilverlauf reaktionslos. 27. I. Entlassung.

12. IX. 1904. Auf eine Anfrage hin erhalte ich die Antwort, daß Patient die Hand völlig unbehindert zur Arbeit gebraucht und keinerlei Beschwerden während der ganzen Zeit gehabt hat.

Die klinische Diagnose war auf Neurofibrom am rechten Zeigefinger (medianus) gestellt worden.

Fall IV.

Hermann Hofmeister, 52 Jahre alt, Gymnasialdiener in Jena Aufnahme 24. IV. 96.

Seit 1 Jahr bemerkt Patient einen Knoten in der rechten Achselhöhle am Oberarm. Im letzten Vierteljahr ist derselbe größer geworden. Bei Druck hat Patient Schmerzen, die dann bis in die Hand und die Fingerspitzen ausstrahlen. Nachts, wenn er auf dem Arm liegt, wird er davon gequält.

Die Exstirpation des Knotens ergibt, daß derselbe den nerv. uluaris ringförmig umgibt. Es ist aber möglich, ihn so vorsichtig zu exstirpieren, daß der Nerv geschont bleibt.

Glatter Heilverlauf. Gesund 1904. Diagnose: Fibromyxom am nerv. ulnaris. dextri.

Betrachten wir diese Fälle noch einmal im Zusammenhang, so finden wir bei den beiden ersten eine lokale Multiplizität der Geschwülste, indem sich an einem Nervenstamm perlschnurartig oder in einiger Entfernung verschieden große Tumoren ansetzen. Während in Fall I noch zu kurze Zeit nach der Operation verstrichen ist, haben wir in Fall II nach 5 Jahren Recidive in derselben Gegend, [wenn man der Druckempfindlichkeit und der Lage nach die erstoperierten Fibrome auch als Neurofibrome auffassen will,] während in den beiden letzten Fällen trotz 10 resp. 8jähriger Frist keine Recidive aufgetreten sind. Sie kommen in ganz verschiedenen Altersstufen — 20., 23., 28., 53. Lebensjahr — zur Operation, während der Beginn der Affektion 1/4 bis auf 10 Jahre zurückverlegt wird. Angeboren scheint kein Fall zu sein. Von Komplikationen sind nur in Fall I multiple Pigmentflecken und Warzen, die auch bei der Mutter des Patienten bestehen sollen, zu erwähnen. Die Frage, ob in Fall II die voraus-

gegangene Geburt oder der nachwirkende Reiz der früheren Operation die Veranlassung zu Recidiven war, muß unentschieden gelassen werden. Daß beides möglich sein kann, dafür gibt es in der Litteratur Belege (Adrian — v. Büngner). Auch ist Syphilis nicht nachzuweisen, als deren Folgeerscheinung schon Virchow derartige Nervengeschwulste angibt. In keinem der Fälle findet man schwerere Folgeerscheinungen nach der Operation, ob nun der Nerv geschont, verletzt oder reseziert ist. Von einer dauernden Heilung kann man in den beiden letzten Fällen reden und den Schluß mit v. Büngner daraus ziehen, daß frühzeitig ¼ bis 1 Jahr nach Auftreten entfernte gutartige Primärgeschwülste gute Resultate liefern werden. Auch Kredel und Beneke, Schmidt-Delbanco, Erich u. A. haben derartige Fälle zu verzeichnen, die keine ernsteren Störungen und nach Jahren keine Recidive gezeigt haben.

Fall V.

Hermann Heiner, 60 Jahre alt, Tischler aus Tinz b. Gera. Aufnahme: 27. XII. 91. Seit Jahren leidet Pat. an einer Geschwulst hoch oben an der Hinterseite des rechten Oberschenkels. Früher hat er gar keine Beschwerden davon gehabt, erst im letzten Halbjahre, als die Geschwulst sich ziemlich rasch vergrößerte, hatte er eine unangenehme Schmerzempfindung darin, so daß er dadurch am Sitzen auf der rechten Seite gehindert wurde.

Status: Sonst gesunder Mann. Mächtiger Tumor hoch oben rückwärts am rechten Oberschenkel pseudofluctuierend. Haut darüber völlig intakt, nirgends verwachsen. Tumor dem Knochen gegenüber verschieblich. Keine erhebliche Druckempfindlichkeit. Operation 8. XII. 91. In Narkose Längsschnitt; Muskeln zur Seite präpariert; nerv. ischiadicus zieht als ganz glatter Streifen über die Höhe des Tumors, er wird abgelöst und seitwärts geschoben. In der Tiefe inserieren viele Muskelbundel an den Tumor, der sonst gut abgekapselt und keine Beziehung zum Knochen zeigt. Der 2000 g schwere Tumor erweist sich als Myxom am Nerv. ischiadicus sitzend. Vielfach finden sich stark verfettete Partien in dem Tumor und einzelne mit Flüssigkeit gefüllte Räume; auch zeigt der Durchschnitt stellenweis höchst sarkomverdächtiges Aussehen. Die mikroskopische Untersuchung dieser Massen läßt jedoch erkennen, daß es sich um verfettetes Gewebe handelt.

Am 17. I. 1892 geheilt entlassen.

Am 20. X. 1892 kommt Patient mit Recidiv wieder. Mächtige knollige Tumoren, die von der Gegend des Foramen ischiad. major bis in die Kniekehle reichen. 22. X. Operation. Nerv. ischiadic. wird mit großer Mühe herauspräpariert. Mehrere größere Hautäste werden durchschnitten. Durch erhebliche Sekretion wird die Heilung

verzögert, außerdem reißt die Naht partiell auseinander 2 Tage nach der Operation. 13. XI. mit Verband entlassen. Diagnose: Myxomrecidiv. 16. I. 1894. Patient bemerkt seit ½ Jahr wiederum Tumorbildung an der Hinterseite des rechten Oberschenkels, die sich vom unteren Rande des muse. glut. max bis in die Kniekehle herabreichen. Keine Drüsen. An den inneren Organen nichts pathologisches nachweisbar.

19. I. Resection des nerv. ischiadicus im Bereich des Oberschenkels und Exstirpation der Tumoren. In der Mitte des Oberschenkels geht der Nerv diffus in den Tumor über, oberhalb der Kniekehle treten nerv. tibialis und peroneus aus der Geschwulst heraus, die mit einem breiten Mantel verfettet ödematösen Muskulatur umgeben ist Im Ischiadicus ziehen deutlich Arterien. Wunde secerniert stark. 16. II. 1894: fast geheilt wird Patient entlassen.

Diagnose: Myxosarkom des nerv. ischiadicus.

Patient läßt sich später Schienenschuh machen und geht damit ganz gut.

1904. Kein Lokalrecidiv an der Hinterfläche des Oberschenkels, dafür großes Drüsensarkom im Becken. Tod.

Aus dem in Formalin gehärteten Präparat des Ischiadicusstammes wurde nachträglich ein Stück zur mikroskopischen Untersuchung herausgenommen. Die Querschnitte wurden nach Weigert-Pal gefärbt und mit Lithion-carmin nachgefärbt (cf. Zeichnung Fig. C). Auf dem Querschnitte sieht man als Grundgewebe zahlreiche Fett- und Schleimzellen und zwischen diesen liegen in unregelmäßiger Anordnung — bald dichter aneinandergedrängt, bald weit auseinandergerissen — größere und kleinere Nervenbündel und Gefäße. Die Nervenbündel sind von ihrem Perineurium umschlossen, das sich nach innen scharf abgrenzen läßt, nach außen aber in die umgebenden Tumormassen übergeht, die größtenteils aus sarkomatösem Gewebe bestehen. Ebenso gehen die äußeren Schichten der Blutgefäßscheiden in diese Massen über. Zwischen ihnen kreuzen hin und wieder starke kernreiche Bindegewebszüge. Die Markscheidenfärbung zeigt keine glänzenden Resultate insofern, als die in den Bündeln teils quer, teils längs getroffenen Primitivfasern nur schwach blau oder gar bräunlich gefärbt sind.

Inwieweit dieses einer schlechten Konservierung des Präparates (10 Jahre alt) oder einem pathologischen Zustande zugeschrieben werden kann, vermag ich nicht zu unterscheiden. Im allgemeinen haben die Nervenbündel eine rundliche gleichmäßige Form, in einzelnen Bündeln sind die Primitivfasern durch bindegewebige Septen in Gruppen geteilt.

Demnach betrachte ich den Ursprung des Tumors von den äußeren Schichten des Perineuriums ausgehend. Gleich-

zeitig halte ich es nicht für ausgeschlossen, daß auch das Epineurium an dem starken Wachsen der schon früher exstirpierten Tumoren beteiligt war. Ich schließe dieses aus dem Gefäßreichtum des die Nervenbündel einschließenden Gewebes und auch aus der bedeutenden Verdickung der Gefäßwandungen, gegenüber deren Lumen, und aus dem vielfachen Übergehen der äußeren Schichten der Gefäßwandung in die Tumormassen. Eine Beteiligung von Gefäßen in Nervengeschwülsten ist nichts neues und hat erst kürzlich Otto Michael eine Arbeit hierüber geliefert. Auch schon makroskopisch ist bei der Operation der Gefäßreichtum aufgefallen. Ähnliche Fälle haben auch Kriege und Goldmann veröffentlicht und Erich demonstriert einen Fall im vorigen Jahre, allerdings von Amputationsneurom, das in ein Gewebe mit der arteria subclavia eingebettet war, und erklärt durch das Erschüttern der pulsierenden Arterie die bestehende Neuralgie. (cf. Schrader.)

Fall VI.

Ernst Hammerschmidt, 50 Jahre alt, Fabrikarbeiter aus Orlamünde. Aufnahme: 8. XII. 1897.

Eltern gesund gewesen, Bruder leidet an Rheumatismus. Patient hat im Jahre 1880 „Rheumatismus, Schmerzen in allen Gliedern ohne Schwellung mit Fieber" gehabt. In der rechten Kniekehle ist dann ohne besondere Schmerzen eine kleine prall elastische Geschwulst entstanden, die sich langsam vergrößerte. Jetzt besteht Gefühl der Spannung, Fuß und Unterschenkel sind wie eingeschlafen.

Status: Großer magerer Mann von normaler Gesichtsfarbe, Lungenschall sonor, rechts bronchitische Geräusche — Patient arbeitet viel im Staub — Herz gesund. Die rechte Kniekehle füllt ein Tumor aus, der ohne deutliche Grenzen in die Beugemuskulatur des Oberschenkels überzugehen scheint. An dem Sehnenansatz des Semimembranosus ist eine deutlich fluktuierende Verwölbung — Schleimbeutel?) Nach unten setzt sich der Tumor schärfer gegen den Gastrocnemius ab. Umfang des Knies über der Patella gemessen beträgt rechts 49 cm, links 35 cm. Die Haut über dem Tumor in der Kniekehle ist leicht gerötet, die Venen etwas erweitert. Starke Varizen an beiden Unterschenkeln. Beugung im Kniegelenk bis zum rechten Winkel möglich. Operation 9. XII. Nach Freilegung des Tumors entleert dieser auf Incision gelblich schleimige Flüssigkeit. Das Gewebe des Tumors ist sehr weich, er ist von einer derberen Kapsel umgeben, die nur am lateralen Gastrocnemiuskopf fester verwachsen ist. Der Ischiadicus mit seiner Teilungsstelle zieht über die Geschwulst hinweg und wird medial zur Seite geschoben. Naht der Wunde. Tampons. Glatter Heilverlauf.

30. XII. 97 Entlassung. Diagnose: Myxosarkom am nerv. ischiadicus.

19. XI. 1901 stellt Patient sich mit Recidiv vor. Am unteren Drittel des rechten Oberschenkels ein unter der Haut und auf seiner Unterlage verschieblicher derber hühnereigroßer Tumor, ein zweiter doppeltfaustgroßer in der Kniekehle. Die vergrößerten Venen schimmern hier durch die normal aussehende Haut durch. Freie Beweglichkeit im Kniegelenk. Pulsation der Tibialis deutlich. Die Tumoren sind nicht druckempfindlich.

Bronchitis chronica. Arteriosklerose. Die Operation legt die Tumoren frei, die weiche Konsistanz haben und den nerv. ischiadicus und peroneus umgeben. Die Tumoren werden von den beiden Nerven abpräpariert und ohne Schwierigkeit aus ihrer Umgebung ausgeschält. Die Wunde wird austamponiert, am 20. XII. wird Patient entlassen. Mikrosk. Befund: Myxosarkom.

1904. Auf Anfrage kommt die Nachricht, daß Patient verstorben ist.

Fall VII.

Arthur Schneider, 22 Jahre alt, Fabrikarbeiter aus Apolda. Aufnahme 26. XII. 03. Mutter früh gestorben, Vater gesund, lebt. Patient hat als Kind Scharlach und Diphtheritis gehabt. Seit 3 Jahren merkt er eine Geschwulst an der Hinterseite der rechten Wade sich entwickeln. — In der Mitte der rechten Wade an der Innen- und Hinterfläche ist eine etwa 20 cm lange 10 cm breite sich mit der Muskulatur mitbewegende scheinbar fluktuierende Geschwulst.

Die Operation legt einen in der Wadenmuskulatur befindlichen von bindegewebiger Kapsel umschlossenen Tumor frei. Derselbe läßt sich leicht auslösen und ist im wesentlichen bindegewebig — myxomatös, in den unteren Partien mit Suggillationen durchsetzt, an der Kuppe speckig fibrinös. Tamponade. Verband. 7. VII. Wunde nicht ganz geheilt. Entlassung.

Am 25. XII. kommt Patient wieder mit Klagen über ziehende Schmerzen in der rechten Wade. Die schmale Granulationswunde, mit der er entlassen ist, macht noch keine Anstalt zur Heilung, weil eine darunter wachsende Geschwulst die Haut gespannt hält. Schwellung der Leistendrüsen rechts und einiger Cervicaldrüsen.

Der Diagnose halber wird die größte Inguinaldrüse unter Schleich entfernt. Makroskopisch bildet dieselbe einen mit gallertartiger Schicht umgebenen derben Tumor. Mikroskopisch ist nichts von Drüsensubstanz nachweisbar, sondern Bindegewebe, in dessen Mitte ein stark verdicktes Gefäß und um dasselbe kleinzellige Infiltration.

9. IX. Die alte Wunde ist noch nicht verheilt. An der Innenseite der Tibia hat sich im Bereiche des früheren Operationsgebietes

ein hühnereigroßer, teils derber, teils weicherer, wenig verschieblicher, schmerzhafter Tumor gebildet, über dem die Haut etwas verschiebbar ist.

Der Tumor stellt sich bei der Operation als ein vom Nerven ausgehendes weiches Sarkom dar, in das die Arterie mit eingezogen ist. Amputatio femoris am Übergang vom unteren zum mittleren Drittel. Im Nerv. ischiadicus reicht das kranke Gewebe noch 6 cm hinauf, der Nerv wird deshalb hervorgezogen und im Gesunden amputiert. Der Knoten, der sich an der Innenseite des Unterschenkels gebildet hatte, erweist sich als ein vom nerv. saphenus ausgehendes Sarkom. Wunde tamponiert.

Am 24. IX. Wundränder infiltriert. Temperatur 38,8°. Essigsaurer-Thonerde-Verband.

Am 23. X. Patient wird mit kleiner granulierender Wunde zur Weiterbehandlung nach Hause entlassen.

Am 8. VII. 1904 ist der Patient an allgemeiner Sarkomatose zu Hause gestorben.

Fall VIII.

Mathilde Meuder, 41 Jahre alt, Maurersfrau aus Arnstadt. Aufnahme: 11. XI. 94. Eltern und Geschwister gesund. Patientin hat als Kind Gehirnentzündung gehabt, war sonst gesund. Patientin ist kinderlos verheiratet, hat nie abortiert. Ihre Regel war regelmäßig und ist seit September weggeblieben. Seit vorigen Sommer will sie Schmerzen am rechten Bein verspürt haben. Jetzt im September wurden die Schmerzen heftiger. Seit 4 Wochen fühlt sie besonders im Oberschenkel heftiges Brennen und Stechen. Derselbe ist an der Hinterseite ständig dicker geworden.

Status: Von der Kniekehle bis zur Glutaealfalte erstreckt sich ein mäßig fester Tumor, Knochen und Periost anscheinend freilassend. Die Haut über dem Tumor verschieblich zeigt zahlreiche erweiterte Venen. Die Haut des Unterschenkels ist etwas ödematös. Der Tumor ist auf Druck nicht schmerzhaft. Das Kniegelenk wird rechtwinklig flektiert gehalten und ist eine völlige Streckung nur unter Schmerzen möglich.

Der Umfang des Oberschenkels ist 56 cm, des gesunden — 36 cm. — Sensibilität und Motilität sind intakt. Manchmal einiges Taubsein im Fuß.

Operation 14. XII. 94. Durch Punktion entleert sich etwas Blut mit schleimig flüssiger Substanz vermischt. — Nach Wegpräparieren der Muskulatur präsentiert sich ein kolossaler längsovaler, von hinten nach vorn zusammengedrückter Tumor, der flachhöckerig und gut gegen die Umgebung abgekapselt ist. Der Tumor geht vom nerv. ischiadicus aus. Der Tumor wird stückweise herausgeschält. In seinem Innern befindet sich eine 25 cm

lange 8 cm tiefe Höhle, die mit schleimigen, gallertartigen Massen ausgefüllt ist. Mitten hindurch zieht der intakt aussehende Ischiadicus mit seinen beiden Ästen. Die Gefäße sind medianwärts verdrängt. Wundhöhle wird austamponiert, am nächsten Tage Sekundärnaht. Glatter Heilverlauf. In den ersten 14 Tagen manchmal Gefühl des Taubseins im Bein. 28. XII. Patientin steht auf, das Gehen ist beschwerlich. Oedeme zeigen sich nur bei längerem Aufsein.

1. I. 1895. Patientin wird mit völlig geheilter Wunde nach Hause entlassen. Sie kann ihr Bein fast ganz strecken. Mikrosk. Befund: Spindelzellensarkom.

15. IX. 1904. Patientin ist gestorben.

Fall IX.

Klara Rudolph, 1 Jahr alt. Schuhmacherkind aus Grenda bei Kahla. Aufnahme 15. III. 1898.

Eltern gesund. Mit $^3/_4$ Jahren wird eine Geschwulst an der Beugeseite des Oberschenkels bemerkt, die sich in letzter Zeit bedeutend vergrößert hat.

Status: Kräftig entwickeltes Kind mit gesunden Organen. Der linke Oberschenkel wird auf der Flexorenseite von einer harten, faustgroßen Geschwulst eingenommen, die scharf begrenzt und nicht mit der Haut verwachsen ist. Sie scheint nicht vom Knochen auszugehen und ist beim Anspannen der Flexoren weniger verschieblich. Umfang des linken Oberschenkels 32,5 cm, rechts 20,5 cm.

17. III. Operation. Der schwächlich entwickelte Semimembranosus und Bisceps ist von der Geschwulst platt gedrückt. In der Kapsel verlaufen dicke Gefäße, die vorsichtig geschont werden. Beim Herausschälen bemerkt man, daß die Geschwulst mit dem verkümmerten nerv. Ischiadicus innig verwachsen ist. Daher eine gänzliche Entfernung unmöglich. Ausstopfen der Wundhöhle mit Gaze.

29. III. Wegen dicken Belag auf beiden Tonsillen auf die Isolierstation verlegt.

9. IV. Mit granulierender Wunde entlassen. Diagnose: Rundzellensarkom.

4. X. 98. Befund der Poliklinik: Hackenfußstellung und Rotation nach außen bei Beweglichkeit im Knie.

18. X. 1899. Recidiv. Man fühlt an der Beugeseite des linken Oberschenkels eine die Flexoren durchsetzende, mit der Haut nicht verwachsene, weiche Geschwulst. Keine sonstigen Metastasen nachweisbar.

Hackenfußstellung mit Neigung zur Valgusstellung. Die Funktion des Ischiadicus ist demnach aufgehoben, Entartung infolge Druck der Tumormassen.

Operation: Die sämtlichen Flexoren werden entfernt, weil sie von Tumormassen durchsetzt sind. Nerv. ischiadicus wird in ganzer Länge des Oberschenkels reseciert. An seiner Scheide setzen die Geschwulstmassen an. Primärnaht. Bein in Streckstellung verbunden. Tumor ist weich und schwammig.

Nach Entfernung der Nähte platzt die Wunde wieder auf. Reichliche Sekretion.

28. X. Gegen ärztlichen Rat von den Eltern nach Hause genommen.

Diagnose: Rundzellensarkom von der Scheide des Nerv. ischiadicus ausgehend.

12. X. 1904. Auf Anfrage kommt die Nachricht, daß das Kind im Alter von 5 Jahren 1901 gestorben ist, nachdem sich wieder eine Geschwulst gebildet hatte.

Fassen wir die letzten 5 Fälle nach ihren klinischen Besonderheiten zusammen, so dürfte manches beachtenswert erscheinen. Leider war in den letzten 4 Fällen eine genauere histologische Untersuchung über die Beteiligung der Nervenfasern nicht möglich. Nach allem sind die Tumoren von der Nervenscheide ausgegangen, wobei eine stärkere Entwickelung der vasculären Teile hervorzuheben ist.

Die Symptome waren keineswegs so charakteristisch, daß von vorne herein eine sichere Diagnose gestellt wurde. In den meisten Fällen handelte es sich um einen jahrelang, vielleicht jahrzehntelang bestehenden Tumor, der keine Beschwerden verursacht hatte, oder es hatten vor Jahren vorübergehende Schmerzen in der betreffenden Extremität bestanden. Schon Virchow gibt als allgemeine Erfahrung an, daß die **Neurome** wenig schmerzhaft wären, und daß sie erst zu schmerzen anfingen, wenn sie beträchtige Größe erreicht hätten und so äußeren Insulten ausgesetzt wären. Auch hier kamen die Patienten erst in die Klinik, wenn sie durch das schnelle Wachstum der Geschwulst beunruhigt und beim Sitzen oder Liegen behindert wurden. Sie hatten dann vielfach Brennen und Stechen, Taubsein, Oedeme, Varizen u. a, was auf den Druck der oft riesigen Tumoren zurückzuführen war. Wie auch andere Autoren angeben (Krause, Adrian) ist kein Lebensalter besonders prädisponiert. Angeboren schien die Affektion in Fall IX., wenn die Eltern auch erst nach 3/4 Jahren sie bemerkten, während im Fall VIII der Ausbruch mit Beginn der Menopeuse zusammenfiel (cf. Adrian). Selbst die späteren Lebensalter (V. und VI. Fall) blieben nicht verschont.

Bei der Operation fanden wir in diesen Fällen die alleinige Beteiligung des Ischiadicus und seiner Äste. Krause hält den N. medianus am Oberarm am häufigsten afficiert, dann den

Ischiadicus und seine Zweige. Die Operation förderte einen stets übermäßig großen Tumor heraus, der schleimig weiche Konsistenz hatte und cystisch zum Teil entartet war. Die Geschwülste waren zuerst meist gut abgekapselt, von einer fibrösen Hülle umgeben. Der Nerv zog sich mit seiner Teilungsstelle darüber hinweg oder ging durch den cystisch entarteten Tumor anscheinend unverletzt (VIII. Fall) hindurch. Die Geschwülste waren gefäßreich und stellten sich als Myxosarkome heraus mit Spindel- oder Rundzellenbildung.

Bei allen bis auf Fall VIII. kamen Recidive im Plexus Ischiadicus zur Operation, die dann mit der Umgegend verwachsen waren oder sie infiltriert hatten. In einem Fall (VII.) wurden Drüsenmetastasen gefunden, die seltener vorkommen sollen.

Bei der ersten Operation wurde der Nerv erhalten, während bei den Recidivoperationen nur 2mal der Nerv erhalten wurde, 2mal Resection des Nerven, und 1mal Amputatio femoris, da der Tumor die Arterie umwuchert hatte, vorgenommen wurden. Alle 5 Fälle sind zur Zeit der gestellten Nachforschung gestorben.

Fall VII. starb 1 Jahr nach der Amputation an allgemeiner Sarkomatose, Fall IX. 2 Jahre nach der letzten Operation und zwar sollen wieder schnell wachsende Recidive aufgetreten sein.

Die Entscheidung, ob es sich um primäre oder secundär maligne Neurome gehandelt hatte, war nicht leicht zu treffen. Nach Garré, Bruns, Czerny, Habermann, Schmidt und Delbanco bleibt das secundäre Neuro-Sarkom lange in seiner Kapsel abgeschlossen trotz manchmal schnellen Wachstums und macht dann multiple regionäre Metastasen, während das primäre schnell auf die Umgebung übergreift und früh Metastasen größerer Malignität bildet. Man könnte daher Fall VII und IX. für primäre maligne Neurome halten und würden die schnellen Recidive und die Infiltrierung der umgebenden Gewebe dafür sprechen. Die anderen Fälle sind als sekundär sarkomatös entartet aufzufassen; die lange Dauer der Affektion und die gute Abkapselung erfüllen die gewünschten Bedingungen, wenn auch in keinem der Fälle eine von den meisten Autoren geforderte Neurofibromatose erwiesen ist.

Weiter teile ich noch 2 Fälle von Neuroma maligna mit, die vor 4 Jahren operiert, bisher kein Recidiv gezeigt haben.

Fall X.

Anton Gebhardt, 60 Jahre alt, Schieferarbeiter in Lehesten. Aufnahme 5. XI. 1900. Patient bemerkt vor 3 Jahren in der linken Kniekehle eine Geschwulst, die langsam wuchs, und gleichzeitig steigerten

sich die bis in die Zehen ziehenden Schmerzen. Status: Rüstiger gesunder Mann. In der linken Kniekehle ist eine hühnereigroße verschiebliche, sehr druckempfindliche Geschwulst mit birnenförmigem Fortsatz unter der Haut fühlbar. Die Operation legt eine Geschwulst frei, die in dem fächerförmig ausgebreiteten N. tibialis eingebettet liegt und von einer bindegewebigen Kapsel umschlossen ist. Nerv exstirpiert. Sie erweist sich als Sarkom. 14. XI. Entlassung ohne neuralgische Beschwerden. Am 13. IX. 1904 teilt er auf Anfrage mit, daß er keine Schmerzen bei der Arbeit habe, nie wieder eine Geschwulst gehabt, nur daß das Bein etwas taub wäre.

Fall XI.

Hugo Graumüller, 33 Jahre alt, Fabrikarbeiter aus Taubenpreskeln b. Gera. Aufnahme 20. XI. 1900.

Patient klagte seit 1½ Jahren über stechende Schmerzen in der linken Leistengegend und bemerkte dann einen harten druckempfindlichen Tumor unter der Haut.

Status: Mäßig genährter Mann. Herzbefund: Mitralisinsufficienz. Links hinten oberhalb des Darmbeinkammes, 2 Querfinger von der Wirbelsäule entfernt, liegt ein erbsengroßer, harter, druckempfindlicher Tumor mit einem Stiel nach hinten oben. Diagnose: Neurofibrom.

Durch die Operation wird eine glänzend weiße Geschwulst, unter der oberflächlichen Fascie in Fettgewebe eingebettet, freigelegt. Sie ist spindelförmig mit 2 Fortsätzen versehen, die strangförmig nach der Wirbelsäule und nach vorne verlaufen. Die Stränge gehen fächerförmig auf den Tumor über und werden als nerv. intercostalis XII erkannt. Der Tumor wird mit je einem 1 cm langen Nervenende exstirpiert und erweist sich mikroskopisch als Sarkom. Primärnaht. Glatter Heilverlauf. 1. XII. Entlassung.

Am 21. VIII. stellt sich Patient vor. Es besteht kein Recidiv, allgemeines Wohlbefinden. Im Gebiete der schmalen Narbe ist etwas herabgesetzte Sensibilität.

Interessant sind beide Fälle diagnostisch schon dadurch, daß bei beiden ein Nervenstrang als in die Geschwulst übergehend erkannt wurde, schon bei der äußeren Untersuchung, und haben schon andere Autoren dieses als ein wichtiges diagnostisches Hülfsmittel erwähnt. Bei beiden waren zum Schluß heftige neuralgische Schmerzen aufgetreten. Der Erfolg der Operation ist durchaus zufriedenstellend und ist dem frühzeitigen, radikalen Eingriff zu verdanken.

Die beiden noch zu erwähnenden Fälle von Rankenneurom bieten für die Lehre dieser Geschwulstart beachtenswerte Einzelheiten. Ich teile daher beide Krankengeschichten kurz mit.

Fall XII.

Otto Preschold, 14 Jahre alt, Schriftsetzer aus Saalfeld. Aufnahme 2. VI. 1894. Patient hat seit Jahren Wülste am rechten Hinterhaupte, die allmählich nach links übergriffen und bis in den Nacken hinunterwuchsen. Status: Dem sonst gesunden Patienten hängt die Kopfhaut in lappigen Wülsten vom Hinterkopf herab. Man fühlt in den allgemein verdickten Partien vereinzelte Stränge. Zu beiden Seiten der hinteren Fontanelle palpiert man Löcher im Schädelknochen, deren Ränder Verdickungen zeigen.

Operation: Bei Freilegung der Geschwulst ergibt sich eine elephantiastische Verdickung der Haut und dahinter stark geschlängelte perlschnurartig verdickte Nervenstränge des n. occipitalis major. Ebenso geschlängelt verläuft die Arterie. Es wird so viel wie möglich von den verdickten Nerven exstirpiert. Wegen starker Blutung muß die Exstirpation der anderen Seite und der Schluß der Kopflöcher verschoben werden. Am 30. VI. wird Patient fast geheilt entlassen. 1904 war auf Nachforschen der Patient nicht aufzufinden.

Diagnose: Elephantiastische Verdickung der Haut am Hinterkopf und Nacken mit Rankenneurom, Haemangiom und Foramina des Schädeldaches.

Fall XIII.

Guido Hoffmann, 4 Jahre alt, Zimmermannssohn aus Singen i. Th. Aufnahme: 11. VI. 1903.

Eltern und Geschwister gesund. Knabe hat von Geburt an ein sogenanntes Rattenfell an der linken Wangen- und Halsseite mit Geschwulstbildung, die nach und nach zugenommen haben soll. Status: Kräftiger gesund aussehender Knabe. Über dem linken Kieferwinkel ist eine handtellergroße pigmentierte, mit feinen Haaren besetzte Geschwulst, die einen Teil von Hals und Wange einnimmt. Operation am 17. VI. Die Geschwulst wird excidiert, wobei ziemlich starker Blutverlust ist. Die Verschlingung der Stränge war sehr dicht. Sie stellen sich als Nervenstränge heraus, die ihrer Lage nach die verdickten Äste der oberen Halsnerven darstellten. Während der Operation war der Puls eine Zeitlang sehr schlecht, auch nach derselben erholte sich trotz Kampher der Patient nicht, sondern starb am nächsten Tage. Die Diagnose war auf Naevus pigmentosus pilosus Lymphangiom gestellt worden. Post operationem: Rankenneurom des linken Cervicalplexus.

Aus dem Sektionsprotokoll gebe ich folgende Einzelheiten wieder:

Der linke Sehnerv ist auf seinem Durchschnitt 2 mm breiter als der rechte, ebenso Chiasma und tractus nervi optici voluminöser. Der nerv. supraclavicul dicht über dem Schlüsselbein eine kurze Strecke weiß verdickt, eine Schleife bildend. Kleinhirn groß, das Mark weiß. Die Schnittfläche ist stellenweis von flachen derben Verdickungen durchsetzt. Einzelne solche bis erbsengroße liegen in der Peripherie. Die Rinde ist rötlich grau, von mittlerer Festigkeit. Großhirn sehr groß, Seitenkammern weit, Ependym glatt, Plexus blaßbläulichrot zart. Das rechte Großhirn ist mehr weich, Mark weiß, Rinde rötlichgrau Pia nur bei Vorsicht von der Oberfläche glatt abziehbar. Balken weiß, mehrfach umschriebene Verdickungen des weißen Marks. Nach rückwärts vom Balkenwulst sind einzelne flache Verdickungen des Ependyms oberhalb der hinteren Hälfte des Hornstreifs. Stammganglien mäßig fest; zerstreute, mehr weiß gefärbte Stellen im Sehhügel, einzelne davon liegen in der Nähe kleiner Gefäße. Hinterhorn und Unterhorn offen, etwas weit. Einzelne derbere Stellen im Verlauf des Ammonshorns. Die Mandel gleichmäßig weich. Das linke Großhirn etwas weich, zerstreute etwas derbere, bis halberbsengroße Stellen im Mark. Das linke Hinterhorn in seinem hinteren Drittel obliteriert. Stammganglien wohl unterscheidbar. Unterhorn offen. In der Mitte des linken Ammonshorns zwei halberbsengroße mehr weißliche Verdickungen. Linke Mandel weich. Sonst links wie rechts.

Das sympatische Geflecht vom Zwergfell bis zum Kreuzbein herab nach den Seiten bis zu den beiden Nebennieren hin ist ausgedehnt von einer Reihe derber bis halberbsengroßer z. T. etwas länger gestreckter weißer Knötchen gefüllt. Einige Knötchen an den Vasa deferentia. Sonst ist normaler Befund der inneren Organe, mit Ausnahme geringer Bicuspidalissaumverdickung und einer etwas vergrößerten Milz.

Als Präparat fand ich in der Sammlung die verdickten Nervenstämme auf einer Glasplatte aufgezogen in Müllerscher Flüssigkeit aufgehoben. Ich konnte daher nach Exstirpation eines kleinen Stückes die Weigert-Pal'sche Markscheidenfärbung zur histologischen Untersuchung des Präparates verwerten. Sowohl in Längs- wie Querschnitten konnten durch Färbung die Nervenfasern deutlich zu Gesicht gebracht werden.

Auf dem Querschnitt sieht man (c. f. Zeichnung Fig. D) zahlreiche rundliche von einander durch lockeres Bindegewebe getrennte und wiederum gegen dieses durch deutlich geschichtete Hülle abgesetzte Gewebsmassen von wechselnder Größe. Diese Hülle — Perineu-

rium — geht mit ihren inneren Schichten in ein zellreiches konzentrisch geschichtetes Bindegewebe — Endoneurium — über, das zentral oder leicht exzentrisch die Nervenfasern einschließt. Die Nervenfasern sind teils quer, teils längs getroffen und liegen in Bündeln zusammen. Neben deutlich tingierten Markscheiden liegen solche, die schwächer gefärbt sind, und Gebilde, die nicht dem umgebenen Geschwulstgewebe angehören, sondern denen man die Deutung von marklosen Nervenfasern zulegen kann. Die Geschwulst ging demnach von den inneren Lamellen des Perineuriums aus in Verein mit dem Endoneurium. Die bindegewebigen Teile waren reich an spindelförmigen Kernen.

Eine gleiche zentrale Lage sowie leichte Schlängelung zeigten die Nervenfasern auf den Längsschnitten, so daß auch hierdurch der Ausgangspunkt der Neubildung erkannt werden konnte.

Was das histologische Bild betrifft, so kann man auf die Arbeit von Goldmann (sp. Fall über Rankenneurom) und auf manches von v. Büngner verweisen, die ganz ähnliche Resultate in ihren Untersuchungen gezeitigt haben. Beide Fälle bieten in vielfacher Hinsicht manche Besonderheiten. Zuerst ist der Sitz der Geschwulst am Nacken und am Hals (Wange) ein besonders typischer, so daß Bruns und Goldmann diese Stellen direkt als Praedilectionsstellen ersten Ranges bezeichnen. Die Diagnose konnte zwischen Lymphangiom, Rankenangiom, Varicocele schwanken. Die bestehenden Kombinationen mit Haemangiom, Elephantiasis, Naevus pigmentosus pilosus und Perforation des Schädelknochens mit Randwucherungen desselben geben den Beobachtungen und Zusammenstellungen von Adrian recht, während das Bild der allgemeinen multiplen Neuromatose den Forschungen von Bruns, Czerny, v. Recklinghausen, v. Büngner, Menke u. a. völlig entspricht. Hochinteressant sind die Ergebnisse der Sektion, welche die halberbsengroßen Geschwülste im Großhirn und Kleinhirn, sowie die Beteiligung des Sympaticusgeflechtes und des vas deferens also plex. spermaticus zu Gesicht brachte. Weniger allgemein bekannt ist die Verdickung des Opticus der einen Seite sowie des tractus optici und des chiasmas, die von anderer Seite als direkt von der Beteiligung ausgeschlossen betrachtet werden (cf. Soyka 1877 und Haushalter 1901 Litteratur s. Adrian). In beiden Fällen kann man wohl eine angeborene Affektion annehmen, spez. im Fall XIII., da sie eine solche Ausdehnung angenommen hat. Leider ist es nicht möglich, auch heredität nachzuweisen, wie anderen Forschern bis in 3 Generationen geglückt ist (cf. Bruns). Ein weiteres Interesse hätte es noch in anatomisch histologischem Sinne gehabt, die Beteiligung des Gefäßsystems zu ergründen, das von Jordan, Michael, Schrader u. A. zum Ausgangspunkt der Bindegewebswucherungen und Verdickungen der Haut erhoben ist. Dieses war leider infolge mangelnder Präparate unmöglich.

Litteraturverzeichnis.

1. Virchow, Die krankhaften Geschwülste, Bd. I und III, 1862—63.
2. Krause, Maligne Neurome, Habitationsschrift, Leipzig 1887.
3. Bruns, Über das Rankenneurom, Beiträge zur klin Chir., VIII., 1.
4. Takács, Über multiple Neurome, Virch. Arch, Bd. 75, S. 431.
5. Kriege, Über das Verhalten der Nervenfasern in den multiplen Fibromen etc, Virch. Arch., Bd. 108, S. 466.
6. Ziegler, Lehrbuch der pathologischen Anatomie, 1902.
7. Goldmann, Beitrag zur Lehre von den Neuromen, Beiträge zur klin. Chir., X., 1893, S. 13.
8. Garré, Über sekundär maligne Neurome, Beitr. z klin Chir., IX.
9. Philippson, Multiple Neurofibrome mit Hautpigmentierung, Münch. Med Woch., 1903, Nr. 27.
10. v. Recklinghausen, Über die multiplen Fibrome der Haut etc. Berlin, 1882. Monogr.
11. Courvoisier, Die Neurome klinische Monographie, Basel 1886.
12. C. Adrian, Bemerkenswerter Fall von Neurofibromatosis, Wiener klin. Wochenschrift, 1902, Nr. 32.
13. Kredel u. Beucke, Über Ganglionneurome und andere Geschwülste des peripheren Nervensystems, Dtsch. Zeitschr. f. Chir., Bd. 67.
14. Schrader, Zur Kenntnis der pulsierenden Plexusgeschwülste in der Fossa supraclavicularis, Dtsch. Zeitschr. f. Chir., Bd. 64, 1—3.
15. Staffel, Über das neuropathische Papillon (Nervennaevus), Münch, Med. Woch., 1902, Nr. 6.
16. Michael, Zur Frage der Beteiligung des Blutgefäßsystems am Aufbau interstitieller Nervengeschwülste (Diss. Leipz. 1901).
17. A. Glockner, Über einen Fall von Neuroma venum ganglios. amyelicum des Bauchsympathicus, Arch. f. Gynaekol., Bd. 63, 1. u. 2.
18. Adrian, Über Neurofibromatose und ihre Komplikationen, Beitr. z. klin. Chir., Bd. 31, 1.
19. Schmidt u. Delbanco, Axillares Neurom des Plex. brachialis, Dtsch. Zeitschr. f. Chir., Bd. 54.
20. Samson, Über Naevus fibromatosus. Diss. Leipz.
21. Habermann, Beitr. z. Kenntnis der sek. malignen Neurome, Münch. Med. Woch., 1898, Nr. 23 u. 24.
22. Menke, Rankenneurom mit allgemeiner Multiplizität von Neuromen, Berl. klin. Woch., 1898, Nr. 44.

23. H. Hartmann, Zur Kenntnis der sek. malignen Neurome, Beitr. z. klin. Chir., Bd. 17.
24. O. Scheven, Zur Kenntnis der sek. malignen Neurome, Beitr. z. klin. Chir., Bd. 17.
25. v. Büngner, Über allgem. multiple Neurofibrome des periph. Nervensystems und Sympathicus, Arch. f. klin. Chir., Bd. 55, Heft 3.
26. Borst, Lehrbuch der Geschwülste II, S. 951.
27. O. Zusch, Ein Beitrag zur Lehre von den multiplen Fibromen und ihrer Beziehung zu den Neurofibromen, Virch. Arch. 1900, Bd. 160.
28. Bericht des Rostocker Ärztevereins. Erich, Über Neurome, Münch. Med. Woch., 1903, Nr. 207, 884.
29. Winiwarter, Plexiformes Fibroneurom der Armnerven etc., Arch. f. klin. Chir., Bd. 19, S. 595.

Herrn Geh. Rat Prof. Dr. Riedel spreche ich zum Schlusse meinen Dank aus für die freundliche Zuweisung dieser Arbeit und Überlassung des Materials, ebenso Herrn Assistenz-Arzt Dr. Röpke für die bereitwillige Unterstützung bei der Arbeit.

Lebenslauf.

Am 23. Juli 1879 wurde ich in Preußisch Stargard in Westpreußen als ältester Sohn des Kaufmanns Rudolf Winkelhausen geboren. In Danzig, wohin meine Eltern später zogen, besuchte ich das Königl. Gymnasium, das ich Ostern 1899 mit dem Zeugnis der Reife verließ. Bis Ostern 1901 war ich in Jena als Student der Medizin immatrikuliert und ging dann nach bestandener ärztlicher Vorprüfung nach Heidelberg, Berlin und München, wo ich je ein Semester Medizin studierte. Seit Wintersemester 1902/03 war ich wieder in Jena, bestand Ende Wintersemester 1903/04 mein Staatsexamen und erhielt auf ein Gesuch hin meine Approbation als Arzt am 17. Mai 1904. Vom 1. Juni bis 1. September 1904 war ich Volontärarzt an der chirurg. Universitätsklinik zu Jena, wo ich auch meine Doktorarbeit erhielt.

Figurenerklärung.

Fig. *A*. Querschnitt eines Neurofibroms des nerv. peron. superf. (Fall I), c. 15fache Vergrößerung, Weigert-Pal'sche Färbung.

a. Gewuchertes Bindegewebe (Endoneurium).
b. Verdrängte Nervenfasern.
c. Perineurium.
d. Anscheinend noch unversehrte Nervenbündel.
e. Septen vom Perineurium ausgehend, welche die Primitivfasern von einander trennen.
f. Intrafasciculäres Bindegewebe.

Fig. *B*. Querschnitt aus dem größten Umfang desselben Präparates.

a. Übergang des Perineuriums in die das Nervenbündel verdrängende Geschwulstmasse.
b. Primitivfasern an das Perineurium gedrängt.

Fig. *C*. Myxosarkom des nerv. ischiadicus (Fall V). Querschnitt. (Zeiss a_3, Oc. 3.) Färbung nach Weigert-Pal.

a. Nervenbündel.
b. Gefäße mit verdickten Scheiden.
c. Fettzellen.
d. Perineurium übergehend in die Tumormassen.

Fig. *D*. Rankenneurom des linken Cervicalplexus. Querschnitt. Weigert-Pal-Färbung. (Zeiss a_3, Oc. 2.)

a. Zentral oder leicht exzentrisch gelegene Nervenbündel (teils quer, teils längs getroffen).
b. Konzentrisch geschichtetes Endoneurium in die inneren Schichten des Perineuriums übergehend.

Die Zeichnungen sind vom Maler Giltsch in Jena angefertigt.

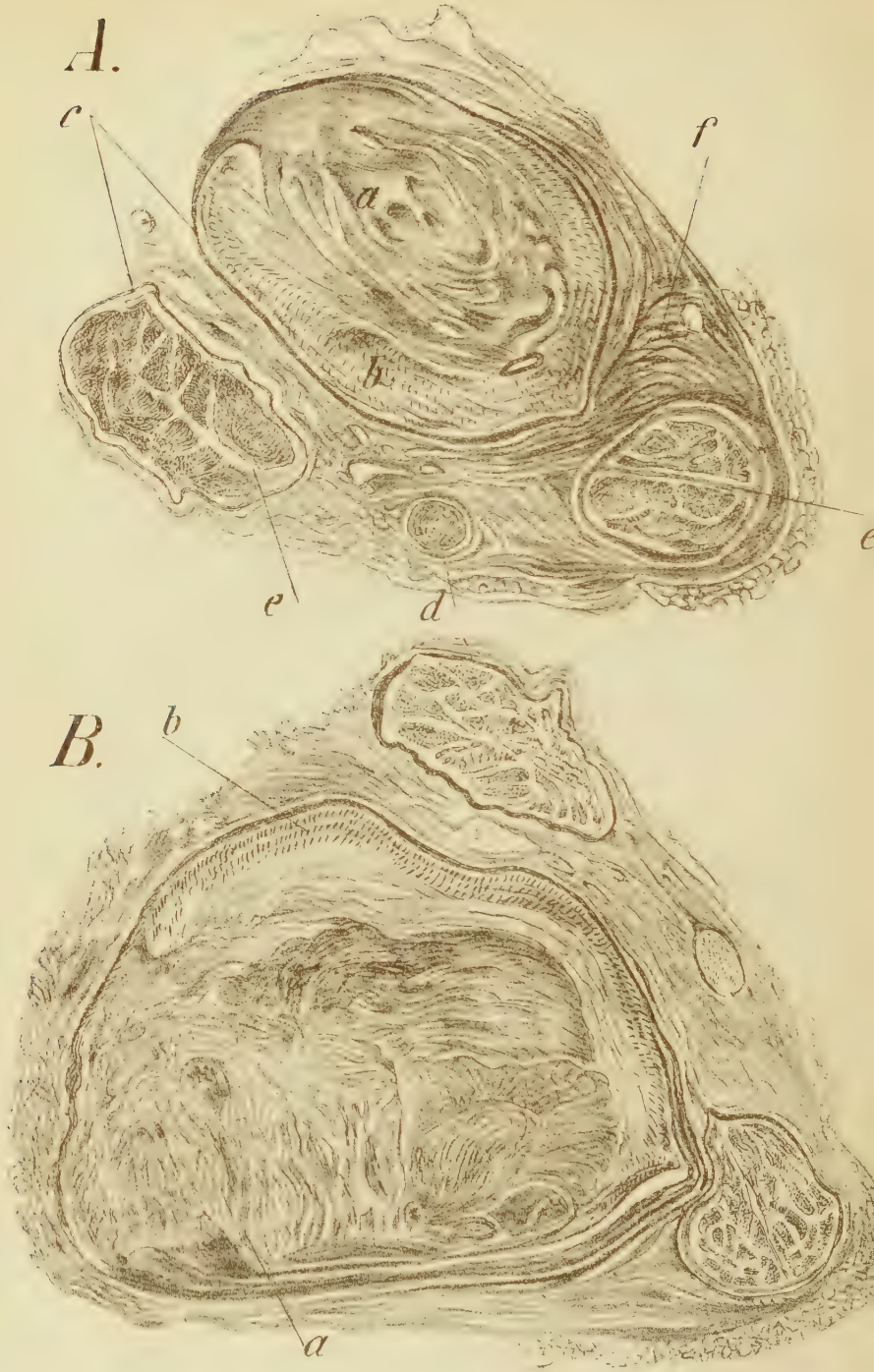
A.
c
a
f
b
e
d
B.
b
a

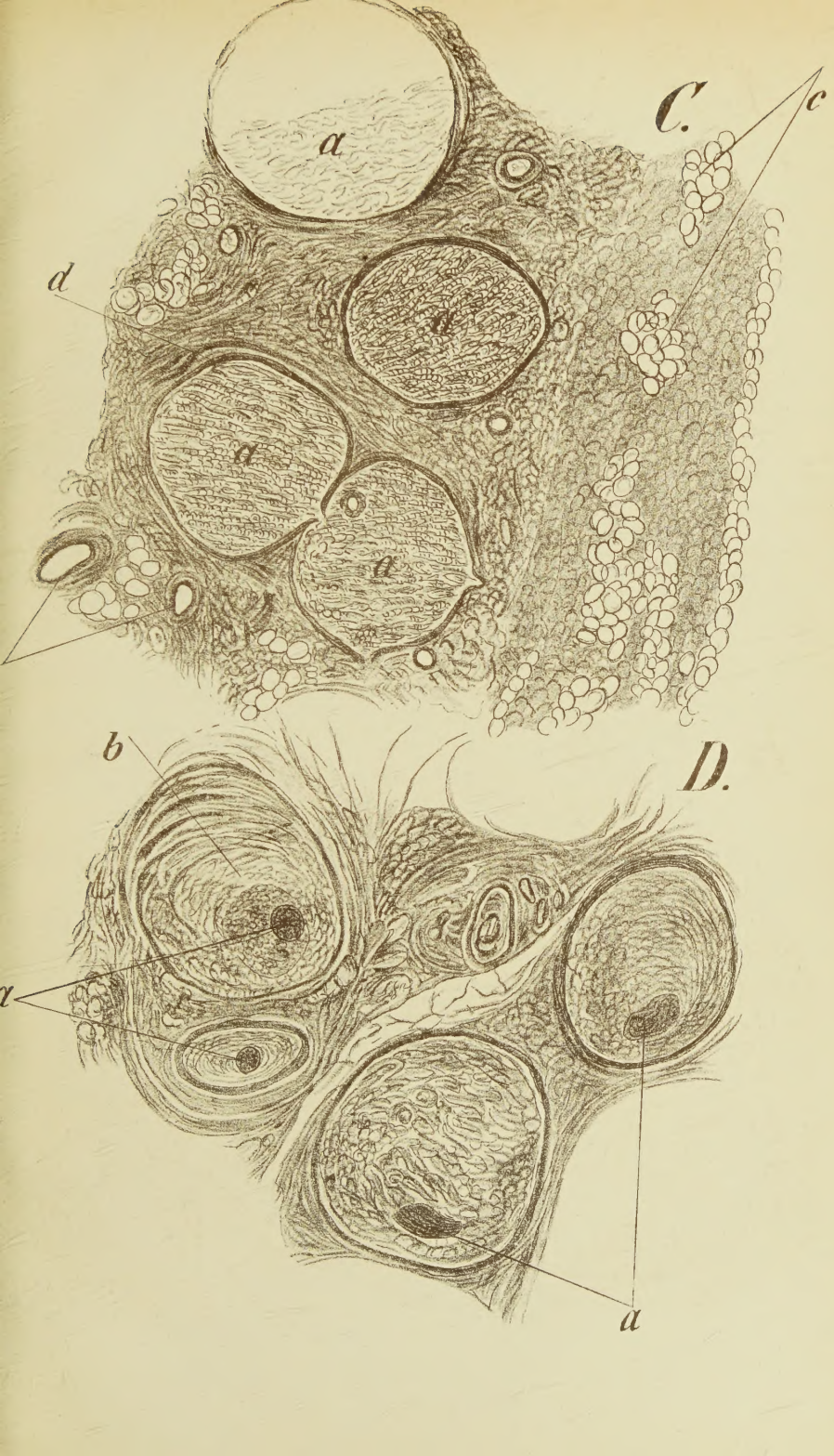
C.
c
d
a
a
a
a
D.
b
a
a